

肝癌的分期？

TNM系統說明*，定義腫瘤大小(T)、淋巴結轉移(N)、遠處轉移(M)

腫瘤大小(T)

T1：單一個腫瘤（任何大小）且無血管的侵犯

T1a：單一個腫瘤不大於2公分且無血管的侵犯

T1b：單一個腫瘤大於2公分且無血管的侵犯

T2：單一個腫瘤（任何大小）合併有血管侵犯多個腫瘤，但皆不超過5公分

T3：多個腫瘤，且至少有一個大於5公分

T4：至少有一個腫瘤（任何大小）已侵犯肝臟的大靜脈的主要分支（門脈和肝靜脈），腫瘤已直接侵犯至鄰近的器官（膽囊除外），腫瘤導致覆蓋肝臟的臟層腹膜破裂 (perforation of visceral peritoneum)

淋巴結轉移(N)

NO：無局部淋巴結轉移

N1：轉移至局部淋巴結

遠處轉移(M)

MO：無遠處轉移

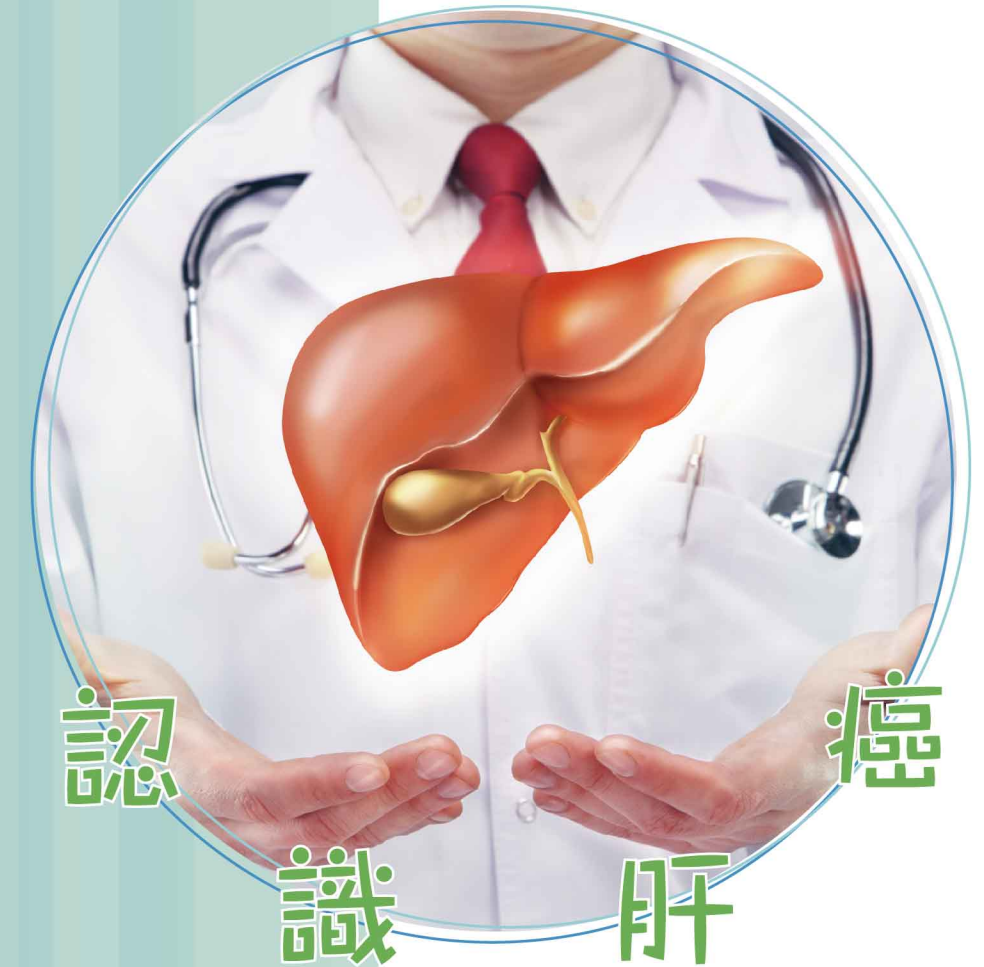M1：有遠處轉移

肝癌分期	腫瘤大小(T)	淋巴結轉移(N)	遠處轉移(M)
第1期 A	T1a	NO	MO
第1期 B	T1b	NO	MO
第2期	T2	NO	MO
第3期 A	T3	NO	MO
第3期 B	T4	NO	MO
第4期 A	任何的T	N1	MO
第4期 B	任何的T	任何的N	M1

*American Joint Committee on Cancer (AJCC) (2018) 的TNM系統說明

肝癌的治療方法？

- ◎ 手術治療 — 直接切除腫瘤部分，待肝臟自我修復後，重新生長至原本大小。
- ◎ 消融治療 — 微創治療技術，使用熱能、冷凍、酒精注射等方法消滅癌細胞。
- ◎ 高強度聚焦超聲波治療 — 體外發射高強度超聲波，利用高溫消滅癌細胞。
- ◎ 肝動脈化學栓塞術 — 斷絕癌細胞的營養，使其死亡，同時栓塞血管，把化療藥物注入腫瘤。
- ◎ 放射栓塞 — 肝動脈化療栓塞術相同，但以放射性同位素釷90取代化療藥物殺死癌細胞。
- ◎ 肝臟移植 — 切除壞肝，然後植入健康肝臟，必須要血型吻合。
- ◎ 標靶治療 — 針對個別種類的癌細胞的化療藥物，阻斷癌細胞生長，令癌細胞死亡。
- ◎ 放射治療 — 以輻射準確地照射消滅癌細胞，同時減低對正常細胞傷害。
- ◎ 免疫治療 — 針對腫瘤細胞表面的異常抗原，利用治療幫助身體抵禦癌症。



楷和醫療

香港中環皇后大道中9號26樓2601-04 & 06-08室

電話：+852 2530 0006

九龍尖沙咀河內道5號普基商業中心2樓及3樓A室

電話：+852 2157 3840



了解更多

本小冊子只供參考，如有任何疑問，可與本公司職員查詢。

為什麼會有肝癌？

乙型肝炎及丙型肝炎

乙型肝炎帶菌者患上肝癌風險比一般人高100倍，而丙型肝炎更高達150倍。

肝硬化

肝長時期受到損害，更超過自身修復能力，纖維組織自我修補，引致多處有結疤情況。

食物霉菌

由花生、穀物、粟米、大豆、乾果發霉產生黃曲霉毒素可致肝癌。

各種代謝症

如脂肪肝、高血脂、高血壓、高血糖、高密度脂蛋白膽固醇偏低等及超重人士。

環境污染

長期吸入有害化學物，如塑膠廠使用聚氯乙烯。

肝癌的病徵？

常見於50-70歲人士，男性發病率高於女性4倍。



眼白泛黃、
皮膚痕癢

小便呈茶色、
大便呈淺灰色

嘔心，嘔吐

上腹部痛

腹部積水，
有時於腹部表面
可見靜脈青筋

發燒、疲倦昏睡

凝血素不足，
易受傷出血

腹部脹大，
右上腹有硬塊，
肩胛骨部位
感到不適

肝癌的檢查方法？

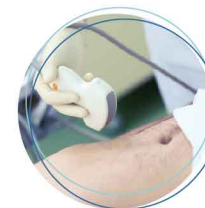

血液檢查

驗查肝功能測試及血液甲胎蛋白有否異樣。

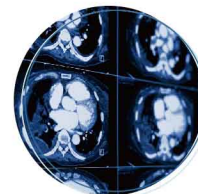
肝臟超聲波

觀察肝臟，確認硬塊位置和大小。



電腦掃描

可為肝臟拍攝不同角度的X光片，構成立體影像，以確定腫瘤的立體形狀、尺寸和位置，影像較超聲波清晰。



磁力共振掃描

以磁場區分腫瘤屬良性或惡性，觀察軟組織和肝臟血管的狀況。



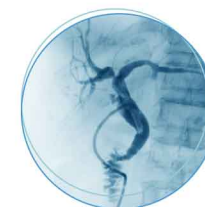
正電子掃描

用於判斷肝癌的嚴重程度，從而制定最適當的治療方案



肝血管造影

造影技術透過X光觀察肝臟的血液流動。



肝臟活組織切片檢查

活組織切片能夠判斷腫瘤屬良性或惡性，也適用於肝炎、肝功能異常、肝衰竭、肝硬化等常見肝病。

